

·技术交流·

检测 CD44v6 在涎腺肿瘤表达的病理意义和技术要点

秦蓉晖, 程 斌, 陈小华, 李汝瑶

(中山医科大学口腔医学院, 广东 广州 510055)

摘 要:【目的】确定 CD44v6 在涎腺肿瘤性上皮细胞的表达特点及其病理意义。【方法】应用免疫组织化学染色, 检测 CD44v6 在正常涎腺、多形性腺瘤、腺样囊性癌等良恶性肿瘤组织中的表达。【结果】CD44v6 在闰管储备细胞分化的肿瘤性上皮细胞表达, 而在排泄管储备细胞分化的肿瘤性上皮细胞阴性表达。【结论】CD44v6 有助于了解涎腺肿瘤细胞的组织学来源。

关键词: CD44v6; 涎腺肿瘤/病理学; 免疫组织化学

中图分类号: R781.7 文献标识码: A 文章编号: 1000-257X(2000)04-0316-02

Pathological Significance and Technique for Detection of CD44v6 Expression in Salivary Gland Tumors

QIN Rong-hui, CHENG Bin, CHEN Xiao-hua, LI Ru-yao

(College of Stomatology, Sun Yat-sen University of Medical Sciences, Guangzhou 510055, China)

Abstract: 【Objective】 To investigate the characteristics and pathological significance of CD44v6 expression in epithelial cells of salivary gland tumors. 【Method】 Immunohistochemical technique was used to detect CD44v6 expression in tissues of normal salivary gland and some benign or malignant tumors such as pleomorphic adenoma and adenoid cystic carcinoma. 【Results】 The expression of CD44v6 was positive in neoplastic epithelial cells differentiated from intercalated duct reserve cells but it was negative in epithelial cells differentiated from excretory duct. 【Conclusion】 CD44v6 expression can be used to reveal the histogenesis of salivary gland tumors.

Key words: CD44v6; salivary gland neoplasms/pathology; immunohistochemistry

粘附分子 CD44v6 与恶性肿瘤的浸润和转移有密切的联系。涎腺肿瘤是口腔颌面部主要的肿瘤之一。我们拟在研究了 CD44v6 在口腔鳞癌组织中的表达及意义的基础上^[1], 进一步了解 CD44v6 在涎腺肿瘤中的表达特点。

1 材料和方法

1.1 组织标本

选取近两年存档的涎腺肿瘤的石蜡标本, 其中正常涎腺 3 例、多形性腺瘤 8 例、腺癌 4 例、腺样囊性癌 3 例、乳头状囊腺癌及粘液表皮样癌各 5 例。

1.2 主要试剂

一抗为鼠抗人 CD44v6 糖蛋白的 IgG1 单抗, 购自 P & D 公司; UltrasensitiveTM S-P Kit 购自福州迈新生物技术开发公司。

1.3 免疫组化染色

5 μm 石蜡切片, 梯度脱蜡水化, 体积分数为 3% H₂O₂ 室温 (18 °C ~ 30 °C, 下同) 20 min, 微波 (750 W, 98 °C) 处理 10 min, 2 次, 正常非免疫血清室温处理 10 min, 一抗室温 1 h 后转入 4 °C 过夜, 二抗室温 30 min, 酶标 Streptavidin 室温 30 min, DAB 室温镜检控制显色 5 min, 苏木素复染 1 min, 依次分化、脱水、透明, 封片。

收稿日期: 1999-12-31

基金项目: 广东省科委重点科技攻关项目 (970050)

作者简介: 秦蓉晖 (1968-), 女, 重庆市人, 技师。

2 结果

正常涎腺组织中肌上皮细胞及纹管上皮细胞胞浆 CD44v6 表达(图 1)。多形性腺瘤中 CD44v6 在肿瘤性上皮细胞膜表达,粘液样组织及软骨样组织阴性表达(图 2)。腺癌中 CD44v6 在大部分肿瘤性上皮细胞胞浆中呈粗颗粒状表达,小部分肿瘤性上皮细胞阴性表达。在腺样囊性癌中部分肿瘤性上皮细胞浆中 CD44v6 呈强阳性表达,部分肿瘤性上皮呈弱阳性表达。乳头状囊腺癌及粘液表皮样癌肿瘤性上皮细胞 CD44v6 均未见表达。

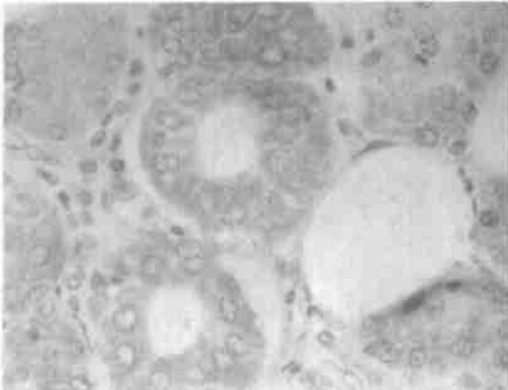


图 1 CD44v6 在正常涎腺纹管上皮细胞胞浆表达
Fig. 1 CD44v6 expression in cytoplasm of epithelial cells of striated ducts of normal salivary gland (LSAB, 10×20)

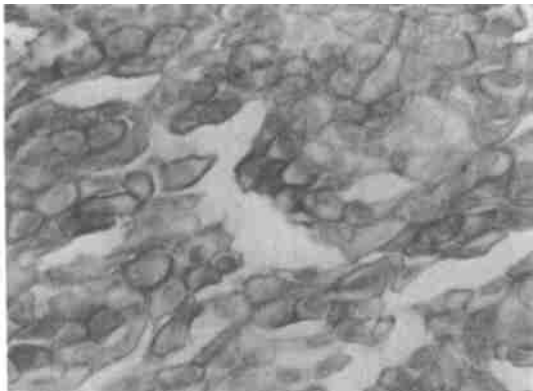


图 2 CD44v6 在多形性腺瘤肿瘤性上皮细胞胞膜表达
Fig. 2 CD44v6 expression in cell membrane of epithelial cells of pleomorphic adenoma (LSAB, 10×40)

3 讨论

3.1 CD44v6 在涎腺肿瘤组织中表达的病理意义

多形性腺瘤、腺癌、腺样囊性癌的共同特点是由闰管的储备细胞分化而来,而粘液表皮样癌和乳

头状囊腺癌的组织学来源分别是排泄管的储备细胞和排泄管上皮细胞。提示多形性腺瘤、腺癌、腺样囊性癌的闰管储备细胞在肿瘤演变的过程中,所发生的分子生物学改变有别于粘液表皮样癌和乳头状囊腺癌。目前,有关 CD44v6 在涎腺肿瘤表达的研究不多, Xing 等^[2]发现涎腺多形性腺瘤的上皮成分和肿瘤间质成分均表达 CD44v6,而腺样囊性癌等恶性肿瘤只有肿瘤细胞表达 CD44v6,并与恶性程度无关。Kapadia 等^[3]发现涎腺导管癌肿瘤均表达 CD44v6。国内吴轶群等^[4]报道,CD44v6 在腺样囊性癌的阳性表达率为 70%,并且与组织学类型和复发有关。比较这几种肿瘤的组织学来源和肿瘤性上皮细胞成分及根据上述研究进展,可以认为 CD44v6 粘附分子在涎腺肿瘤中的表达,可以帮助了解涎腺肿瘤发生发展过程中的分子生物学改变,判断其组织学来源,并且有可能作为涎腺肿瘤预后评估的参考指标。

3.2 研究 CD44v6 表达免疫组化技术要点

我们在开展涎腺肿瘤 CD44v6、hM SH2 表达等研究中,对抗原修复和免疫组化染色步骤进行如下的改进:①体积分数为 3% H₂O₂ 处理时间延长至 20 min,而非常规处理时间 5~10 min。②进行微波抗原修复的过程中,切片在缓冲液中用微波加热时保持在 98℃左右,避免液体煮沸。只要有小水泡出现,就立即停止加热;并在此温度下放置 5 min,再在室温下自然冷却,这样可避免加热温度过高而引起组织切片掉片。③一抗的孵育过程分两步,首先滴加完一抗后在室温下放置 1 h,然后再放在 4℃冰箱过夜,从而达到了良好的染色效果。

参考文献:

- [1] 程 斌,陈小华,侯景辉.粘附分子 CD44v6 在口腔鳞癌组织中的表达[J].中山医科大学学报,1998,19(4):281.
- [2] Xing R, Regezi S A, Stern M, *et al*. Hyaluronan and CD44v6 expression in minor salivary gland tumors[J]. Oral Dis, 1998, 4(4): 241.
- [3] Kapadia S B, Barnes L. Expression of androgen receptor, gross cystic disease fluid protein, and CD44v6 in salivary duct carcinoma[J]. Mod Pathol, 1998, 11(11): 1033.
- [4] 吴轶群,张伟国,张志愿. CD44s 和 CD44v6 在涎腺腺样囊性癌中的表达[A].见:中华口腔医学会口腔病理专业委员会主编.中华口腔医学会第五届口腔病理学术会议论文集汇编.1999.36.

(编辑 张敏瑞)